Lane Medical Library

Ueber entzündliche Epiphysenlösung.

Inaugural-Dissertation

zur

Erlangung der Doctorwürde

in der

Medicin, Chirurgie und Geburtshülfe,

welche

nebst beigefügten Thesen

mit Zustimmung der Hohen Medicinischen Fakultät der Königl. Universität zu Greifswald

am

Freitag, den 10. Juni 1887

Nachmittags 1 Uhr

öffentlich vertheidigen wird

Paul Elbusch

prakt. Arzt

aus Greifswald.

Opponenten:

Herr Drd. med. M. Schröder, prakt. Arzt.

Herr Dr. med. O. Westphal, prakt. Arzt.

Greifswald.

Druck von Julius Abel.

1887.

Digitized by the Internet Archive
in 2026

https://archive.org/details/IA40154003_0082

Seiner lieben Mutter

in Dankbarkeit

gewidmet

vom

Verfasser.

Die nicht durch Traumen zu Stande gekommenen Continuitätstrennungen der Knochen in ihren Knorpelfugen führen den Namen der Secessio, Diastasis oder Deductio epiphysium spontanea sen voluntaria.

Die erste Beobachtung von Epiphysentrennungen dieser Art wird Ponpart (1699) zugeschrieben; schriftliche Aufzeichnungen über ihr Vorkommen finden wir erst um die Mitte des vorigen Jahrhunderts von französischen und deutschen Autoren, welche sie bei schweren Formen von Scorbut constatieren konnten. Ein volles Jahrhundert schweigt darauf die Literatur über diesen Gegenstand, bis der Pariser Chirurg Chassaignac in der Gazette médicale de Paris 1854 mit seinem mémoire sur l'estéomyelite an die Oeffentlichkeit trat.

Das grosse Verdienst Chassaignac's, die Lehre von der Knochenmarkentzündung in ein neues Stadium geleitet zu haben, soll ihm ungeschmälert erhalten bleiben. Es ist nur bedauernswert, dass andere, besonders die deutschen Forscher seinen

Spuren so spät gefolgt sind und dann andererseits seine Irrthümer so lange bereitwillig anerkannt haben. Die furchtbaren Consequenzen, welche Chassaignac aus seinen Beobachtungen zog, wurden als unumstössliche Wahrheit angenommen und ganz Europa sprach des Wort des Franzosen „Dans l'ostéomyelite l'amputation du membre est la seule chance de salut" gläubig nach, bis zwanzig Jahre später die ersten Zweifler auftauchten. Es ist dies um so bedauernswerter, als andere Krankheiten mit der Osteomyelitis jenen Abhandlungen gemäss identificiert wurden, und dieses Schicksal hat vor allen die spontane Epiphysenlösung gehabt.

Dieser zuweilen vorkommenden wichtigen Complication der Osteomyelitis wurde von Chassaignac selbst gar nicht die Bedeutung beigemessen, welche ihr seine Nachfolger als vermeintlichem Cardinalsymptom zuerteilten. Alle Schriftsteller der fünfziger Jahre erklärten das Phänomen der pathologischen Epiphysentrennung für die unausbleibliche Folge der Knochenmarkentzündung und wo sie es hatten, diagnosticierten sie dieselbe.

Klose[1]) sagt wörtlich: „Immer geht diesem Leiden eine Entzündung voraus, welche ihren Sitz in der Markhöhle hat, und von hier aus sich über die Epiphyse, das Periost und einen grossen Teil des Knochenschaftes erstreckt."

[1]) Prager Vierteljahrschrift 1858 I, Seite 101.

Wir können dieser bis vor kurzem allgemein verbreiteten Ansicht nicht beitreten und werden in der folgenden Abhandlung unsere Gründe dafür darthun.

Die krankhafte Erscheinung der Epiphysentrennung kann natürlich nur zur Beobachtung kommen, so lange die Epiphyse mit der Diaphyse noch durch eine Knorpelscheibe, den Intermediärknorpel, verbunden ist; später kann aus anatomischen und histologischen Gründen von einer Lösung der Epiphysen nicht mehr die Rede sein. Daraus resultiert für die Diagnose dieser Krankheitsform, welche leicht mit Spontanfracturen verwechselt wird, die Notwendigkeit einer detaillierten Kenntnis des anatomischen Verhaltens der einzelnen Epiphysen in den verschiedenen Entwickelungsstadien der Knochen. Die knorpelig vorgebildeten Röhrenknochen zeigen schon im fötalen Leben in der Mitte der Diaphyse einen Knochenkern, welcher zu der Zeit, wo man zuerst die Knochenkerne der Epiphysen wahrnehmen kann (zu Ende des ersten Lebensjahres) die ganze Diaphyse bereits einnimmt. Die verknöcherten Teile der beiden Knochenenden berühren sich jedoch nicht unmittelbar, sondern sind durch den dazwischen gelagerten gefäss- und zellenreichen Intermediärknorpel getrennt, welcher um so grösser erscheint, je jünger das Individuum ist. Mit den zunehmenden Jahren verkleinert sich derselbe mehr und mehr und sein gänzliches

Verschwinden, d. h. auch seine Verknöcherung zeigt den Abschluss der Skelettausbildung an. Das Eintreten dieser Ossification fällt aber für die verschiedenen Knochen nicht zusammen. Die genauesten Angaben darüber, für jede Epiphyse einzeln, findet man in Cruveilhier's Anatomie déscriptire und in Jones Quain's Elements of Anatomy Abbildungen und Beschreibungen derselben, welche in einer neuerdings erschienenen (1881) Abhandlung von A. von Brunn über das Verhältnis der Gelenkkapseln zu den Epiphysen ausserordentlich vervollständigt sind.

Natürlich aber dokumentirt sich die Beendigung des Wachstums sehr individuell, bei dem einen ist es schon weit vor dem 20. Jahre perfect, während andererseits Beobachtungen existieren, welche das Vorhandensein des Verbindungsknorpels noch nach dem 26. Lebensjahre eruierten. Durch solche Abweichungen von der Normalzeit, als welche das 21. Jahr betrachtet wird, gestaltet sich eine richtige Diagnose ersichtlich sehr schwierig, und um so schwieriger, als wir heutzutage die vielleicht an einem anderen Orte erkannte Osteomyelitis nicht dazu verwerten können.

Uebrigens herrschte über das Wesen der Osteomyelitis, sobald man anfing, diesen Krankheitsprocess genauer zu studieren, eine grosse Uneinigkeit unter den bedeutendsten Autoren; und als man verschiedene Formen derselben aufzustellen begann, er-

hob sich wieder ein grosser Streit darüber, welche Form ausschliesslich mit der spontanen Epiphysenlösung identisch sei, die ja eo ipso mit der Knochenmarkentzündung verquickt wurde als Ausgangsstadium derselben; — bis endlich Demme*) erklärte, die Epiphysentrennung komme sowohl bei der „circumscripten“ als auch der „diffusen“ Markentzündung vor, sei aber nicht notwendig in deren Gefolge, wie als besonders erwähnenswert Klose, Gosselin, G. Frank und Fischer behauptet hatten, und auch gar nicht an dieselbe gebunden, sondern von ihm ausserdem noch beobachtet als Folge einer Periostitis, als Ausgang einer acuten Gelenkentzündung und bei primitiver umschriebener Entzündung der Emphysengrenze.

Nach dieser Erklärung kann es gar nicht mehr zweifelhaft sein, dass die entzündliche Epiphysenablösung keine Krankheit sui generis darstellt, sondern als Complication an sich verschiedener und aus verschiedenen Ursachen entstandenen Krankheiten zur Beobachtung kommt.

Das oben angeführte Krankheits-Register ist durchaus nicht erschöpfend. Die spontane Lösung kann in allen Fällen erfolgen, bei denen eine Schädlichkeit vorhanden ist, welche den Zusammenhang von Epiphyse und Diaphyse zu stören im Stande

*) H. Demme: Ueber Osteomyelitis spontanea diffusa im Archiv für klin. Chir. III., S. 171 ff.

ist. Ein specifisches virus, dessen Characteristicum etwa darin bestehen sollte, jenes Phänomen zu veranlassen, giebt es nicht, ebensowenig eine Krankheit, diediese Erscheinuug als constante Zugabe hätte. Von einer Statistik über die Häufigkeit ihres Vorkommens bei den einzelnen Krankheiten gegen einander kann bei der späten Erkenntnis und jetzt erst allgemeineren Anerkennung der Thatsachen gar nicht die Rede sein; sie wird erst durch fernere Beobachtungen und Vergleichungen ermöglicht werden.

Wir können nach der vorliegenden Casuistik eine purulente Form und eine Lösung ohne Eiterung unterscheiden. Die letztere ist jedenfalls die seltnere; doch zweifeln wir nicht, dass sie häufiger vorkommt, als man bisher angenommen hat.

Bei der purulenten Form können wir zwei Unterabteilungen machen, insofern als eine Ostitis epiphysaria circumscripta existiert, die man sich zu Stande gekommen denken muss durch Ablagerung eines Infectionsstoffes an dem locus minoris resistentiae der Epiphysengrenze, welche durch den an dieser Stelle in den Entwickelungsjahren gesteigerten Stoffwechsel eine Prädisposition plausibel erscheinen lässt. Diese Abteilung möchten wir als primäre entzündliche Epiphysenlösung bezeichnen. Die secundäre Lösung durch Vereiterung dieser Praedilectionsstelle tritt im Gefolge eines Heeres von Krankheiten auf und beweist nur, dass eine vorhandene Eiterung sich auf

die Epiphysenlinie ausgedehnt und die Continuität des Knochens aufgehoben hat.

Von einem anderen Gesichtspunkte aus lässt sich eine multiple Form der an einem Knochen localisierten gegenüber ausschalten.

Das Hauptcontingent der Ursachen von der eitrigen Lösung stellen alle Formen der Knochenentzündung, gleichgiltig, ob dieselbe vom Knochenmark, vom Periost, vom Knochen selbst oder vom Gelenke ausgeht, ob sie acut oder chronisch verläuft. Selbstverständlich ist, dass die schweren Fälle mehr zur Ablösung führen werden, als die minder heftigen. Ebensowenig aber, als sich die Häufigkeit dieser Complication bei den einzelnen Erkrankungen gegen einander abgrenzen lässt, ebensowenig lässt sich ein sicheres Verhältnis über ihr Vorkommen bei den betreffenden Krankheiten selbst eruieren, nicht einmal bei der Osteomyelitis aus den oben angegebenen Gründen. Genauer festgestellt ist aber die Frequenz-Scala für die Spontanlösungen der einzelnen Epiphysen bei Osteomyelitis. Paul Bruns*) fand unter 93 aus der Literatur gesammelten und weiteren 3 von ihm selbst beobachteten Fällen 20 Fälle von multiplen Epiphysenlösungen, im Ganzen 134 einzeln aufgeführte Ablösungen.

Am häufigsten traf die Störung die das Kniegelenk begrenzenden Epiphysen. Es kommen 41 Fälle auf

*) Paul Bruns: Die Lehre von den Knochenbrüchen. S. 5.

die untere Epiphyse des Femur, 28 auf die obere der Tibia. Dann folgt die obere Epiphyse des Femur und die untere der Tibia mit 22 resp. 13 Fällen, dann die obere des Humerus mit 14, und die obere des Radius mit 4 Fällen. Nur in vereinzelten Fällen sind die Knorpelfugen des Trochanter major und minor, der Phalangen und Metacarpalknochen, des Hüftbeines, des Fersenbeines, Zungenbeines u. s. f. betheiligt. Multiple Epiphysenlösungen kommen entweder an beiden Gelenkenden eines und desselben Röhrenknochens vor oder auch an von einander entfernten Epiphysen. Verhältnismässig häufig ist die gleichzeitige Lösung der beiden Epiphysen des Kniegelenkes beobachtet; dies ist gleichzeitig die bei weitem gefährlichste. Oft perforiert hier das freie untere Ende der gelösten Diaphyse die Haut und liegt als necrotischer Knochen zu Tage.

Die zweite Art der in typischer Weise beobachteten pathologischen Epiphysentrennungen ist die bei hereditärer Syphilis, teils schon während des Intrauterinlebens, teils nach der Geburt, meistens im zweiten Monat.

Die Erkrankung hat ihren Sitz an der Knochenknorpelgrenze der langen Röhrenknochen und Rippen und trägt einen ausgesprochen destructiven Charakter an sich, indem sie zur Erweichung jener Grenze und hiedurch zur Lockerung oder vollständigen Loslösung der Epiphysen führt. Durch zahlreiche Beobachtun-

gen ist neuerdings die syphilitische Natur der zu Grunde liegenden Erkrankung sicher erwiesen, ja die Lösung wird sogar als untrügliches Kennzeichen zur Diagnose der congenitalen Lues verwertet.

Auch steht die Lösung der beiden Knochenabschnitte im Zusammenhange mit anderen Infectionskrankheiten. Das Woher der Infection liegt bei accidentell-traumatischen Fällen klar auf der Hand, anderenfalls muss der Ueberträger der Mikroorganismen das kreisende Blut sein, wo hinein sie durch die Schleimhäute des Respirations- und Verdauungsapparates gelangt sind, und dessen körnige Bestandteile abzufiltrieren junges Gewebe grosse Neigung hat. So erklärt sich die Anwesenheit von Pasteurs Cokken „par couples de deux et quatre grains et par paquets des ces memes grains“ im eiternden jedoch unverletzten Knochen und so allein ist ein Ergriffenwerden der Epiphysen bei schwerem Typhus denkbar, welches Chassaignac veranlasste für unsere Krankheit den Namen „typhus des membres“ zu gebrauchen.

Die Variola-Infection liefert schon nach Morgagni's Beobachtungen unter Umständen dasselbe Resultat, und es ist gar nicht von der Hand zu weisen, dass eine fernere Zeit sämtliche Infektionskrankheiten in die Ursachen des Zustandekommens von Epiphysenlösungen aufnimmt.

Der acute polyarticuläre Rheumatismus bildet

den Uebergang zu der Reihe von Erkrankungen und allgemeinen Ernährungsstörungen, welche zu Lösungen auch ganz ohne Eiterung führen können. Israel will einen solchen Fall beobachtet haben.

von Langenbeck und Billroth constatierten eine spontane Trennung der oberen Epiphyse des Femur durch osteoporotische Erweichung des Schenkelhalses ohne Eiterung.

Wir erwähnten schon oben, dass die ältesten Nachrichten über das Vorkommen von spontanen Epiphysenlösungen nur ihr Gebundensein an den Scorbut erörterten. In neuerer Zeit hat die Frequenz und Malignität des Scorbuts gegen früher bedeutend abgenommen. Die Ablösung der Epiphysen an den langen Röhrenknochen als ein gewöhnlicher Befund bei jugendlichen Individuen, welche an schweren Scorbut erkrankt waren, kann heute nur noch von russischen Aerzten bestätigt werden, im übrigen Europa gehört derartiges zu den seltensten Ausnahmen, die hämorrhagische Malacie der Knorpelfugen mit Abtrennung erstreckt sich gewöhnlich nur auf die Rippen.

Endlich finde noch eine Mitteilung von Cloquet*) Platz, der einmal bei der Sektion eines hydrocephalischen Foetus einen „eigentümlichen Hydrops

*) R. Volkmann, im Handbuch der allgem. u. spec. Chirurgie von Pitha und Billroth, Seite 327.

des Periostes“ mit gleichzeitiger Ablösung der Epiphysen fand, was übrigens ganz gut auf hereditare Lues zurückgeführt werden könnte.

Aus den obigen Darlegungen erhellt, dass die Diagnose am Lebenden die zu Grunde liegende Veranlassung nur insofern benutzen darf, als sie die Möglichkeit einer Epiphysenlösung voraussetzen lässt. Ein Zeitpunkt des Eintretens der Trennung, vom Beginn der primären Erkrankung an gerechnet, lässt sich nicht bestimmen.

Der klinische Symptomencomplex, namentlich was das Allgemeinbefinden des Patienten anbetrifft, wird je nach der Verschiedenheit des Grundleidens ein sehr wechselnder in den einzelnen Fällen sein. Local wird in den meisten Fällen Schmerz, Entzündung und Geschwulst nicht fehlen, in späteren Stadien können Fisteln vorhanden sein, auch wird man mitunter die Haut perforiert finden und den abgestorbenen Knochen daraus hervorstehend. Eine äusserlich sichtbare Richtungsabweichung des Knochens, sowie eventuell eine durch Palpation zu ermittelnde Rinne zwischen Epi- und Diaphyse, abnorme passive Beweglichkeit an der Trennungsstelle, Functionsstörung, in mehreren Fällen auch Crepitation und eine durch genaue anatomische Kenntnisse auszuschliessende Fractur oder Luxation sichern die Diagnose.

Die Prognose quoad vitam stellt sich, selbst bei

osteomyelitischen Lösungen, um vieles günstiger, als nach den extravaganten Ansichten Chassaignac's, Gosselin's und Klose's. Schon Frank und Fischer rechneten ein viel besseres prognostisches Verhältnis heraus. Der exitus letalis kann durch die Epiphysentrennung selbst überhaupt nicht bedingt sein, sondern nur durch die Schwere des Primärleidens eintreten. — Quoad functionem erzielt die heutige conservative Chirurgie weit schönere Resultate, als die Radicalmanier der 50er und 60er Jahre. Die Heilung nach geringen oder ganz ohne operative Eingriffe lässt zwar häufig genug, besonders ankylotische, Störungen zurück, mitunter aber gar keine. Sie erfolgt durch einfache Verwachsung mit Callusbildung oder nach vollständiger Zerstörung der Knorpelschicht wie bei einer complicierten Fractur auf dem Wege verknöchernder Granulationswucherung. Störungen in dem Längenwachstum der betreffenden Knochen, wenn es sich um Epiphysen handelt, an denen jenes sich vorwiegend vollzieht, kommen nach solchen Synostosen besonders bei jüngeren Kindern vor, doch haben wir auch Mitteilungen vom Gegenteil.

Die Terapie der entzündlichen Epiphysenlösungen ist eine exspectativ-symptomatische. Entzündung, Eiterung etc. wird nach den allgemeinen Regeln bekämpft, das Hauptaugenmerk aber auf das veranlassende Primärleiden zu richten sein. Chassaignac's

Prophylaxe „l'amputation du membre au dessus du point, où s'arrête actuellement la maladie“ und die noch crassere von Roux, welche in der Exarticulation in dem nächst höheren Gelenke besteht, ersetzen wir nötigenfalls durch die Trepanation und Aufmeisselung des Knochens mit Entfernung der ergriffenen Parthieen. Für die Epiphysentrennung selbst ist die Amputation und Exarticulation vollständig zu streichen, sie können nur zuweilen durch die Schwere der complicierenden Eiterung in den Weichteilen, Necrose oder Gelenkvereiterung indiciert werden. Resektionen werden nur dann unumgänglich sein, wenn entweder die abgelöste Ephiphyse selbst necrotisch wird, oder wenn das Ende der Diaphyse die Hautdecken perforiert hat und entweder nicht reponiert werden kann oder theilweise abgestorben ist; ferner, wenn die Gelenkeiterung ihrerseits die Resektion bedingt. Im übrigen erfordert die Continuitätstrennung an und für sich die Behandlung einer complicierten Fractur: Die Verhütung und die Beseitigung von Dislocationen, die Hinderung einer fortschreitenden Usur der Fragmente und des Entstehens einer Pseudarthrose, was durch immobile Lagerung, durch entsprechende Compressions- und Contentioverbände erreicht wird.

Herrn Dr. Löbker, der die Güte hatte, mir diese Arbeit zu überweisen und bei der Anfertigung derselben mir seine wertvolle Unterstützung mit bekannter Liebenswürdigkeit zu Teil werden liess, in-

dem er mir bereitwilligst seine Bibliothek, Präparate und beschränkte Zeit zur Verfügung stellte und mich durch persönliche Mitteilungen anregte, wofür ich ihm, meinem allzeit hochverehrten Lehrer, meinen wärmsten Dank ausspreche, — verdanke ich auch die beiden folgenden nach seinen Resektionsprotokollen zusammengestellten einschlägigen Fälle, die als typische gewiss besondere Beachtung verdienen.

Der erste Fall betrifft eine ausserordentlich schwere acute Osteomyelitis, welche bei uns an der Küste so häufig vorkommende Krankheit, die meisten Beobachtungen von entzündlicher Epiphysenlösung liefert.

Der 12jährige Knabe Leo von Hildebrandt aus Lüdershagen wurde am 17. März 1880 in die chirurgische Abteilung des Königl. Krankenhauses zu Greifswald aufgenommen. Diagnosticiert wurde eine acute multiple eitrige Osteomyelitis mit linksseitiger Beteiligung des Humerus in der Diaphyse und des femur im oberen Ende, rechts war das obere Ende des femur ergriffen und die Tibia mit gleichzeitigem serösen Erguss ins Kniegelenk. Seit etwa drei Wochen bestand die Krankheit mit anhaltend hohem Fieber. Die Incision am linken Oberarm entleert Eiter, ebenso an rechter Tibia und rechtem femur. Die linksseitige totale Vereiterung des Hüftgelenkes erfordert am Tage nach der Aufnahme die Resektion, welche unterhalb des Trochanter major ausgeführt wurde. Letzterer, vom Schaft gelöst, aber

in den Muskelinsertionen haftend, konnte, weil dort ernährt, zurückbleiben. Der Schenkelhals zeigt sich, wie aus der beigegebenen Zeichnung ersichtlich, vom Periost völlig entblösst, usuriert. Auf der Vorderfläche führt an der Basis des Schenkelhalses eine Oeffnung in die Marksubstanz des Schaftes, es ist also hier der Durchbruch des Eiters von innen heraus erfolgt. Dicht unter der wie eine Kappe dem Halse locker aufsitzenden aber wackligen an der Peripherie ringsum abgehobenen Epiphyse liegt ein Sequester des Schenkelhalses.

Der Heilungsverlauf ist ein sehr schwerer, da auch das rechte Kniegelenk in den nächsten Tagen total verjaucht. Eine Resektion dieses Gelenkes wird wegen der Prostration der Kräfte nicht gewagt, sondern Drainage mit täglichen antiseptischen Irrigationen gemacht. Allmählich sinkt das Fieber.

Im weiteren Verlaufe wird an rechter Tibia, linkem Humerus und rechtem Schenkel die Necrotomie erforderlich, alsdann erfolgt völlige Ausheilung. Die Entlassung aus der Behandlung kann am 9ten September 1880 stattfinden.

Die zurückgebliebene Ankylose des rechten Kniegelenkes und der Hüfte soll demnächst bei dem Patienten, der sich 1887 Herrn Dr. Löbker als ein robuster Mensch wieder vorstellte, operativ behandelt werden.

Der zweite Fall ist insofern ganz besonders interessant, als er ein Beispiel von dem mindestens

sehr selten, wenn überhaupt beobachteten Zustandekommen spontaner Epiphysenlösung bei metastatischer Gelenkeiterung ohne Erkrankung des Knochens nach acuter Infection (hier Diphtheritis) abgiebt.

Marie Grosch, 10 Jahre alt, aus Bützow, wird am 2. September 1880 in die chirurgische Abteilung des Königl. Universitäts-Krankenhauses zu Greifswald aufgenommen. Sie zeigt eine metastatische eitrige Coxitis dextra nach im Frühjahr desselben Jahres überstandener Diphtheritis. Herr Dr. Löbker nimmt am 4. September 1880 die Resection im Schenkelhals vor. Dabei wird das Gelenk voll von Eiter gefunden, die völlig gelöste nekrotische ihres Gelenkknorpels beraubte Epiphyse liegt im Abcess. Der Schenkelhals ist vollständig gesund und zeigt sich nur äusserlich usuriert. Die zweite nach dem Präparat ausgeführte Zeichnung illustriert diesen Fall.

Die Heilung erfolgt per primam in 7 Tagen unter Anwendung permanenter Extension in abducierter Stellung des Beines. Die Patientin, welche am 27. October 1880 entlassen wird, weisst eine minimale Verkürzung des Beines und ein frei bewegliches Hüftgelenk auf.

Zum Schlusse der Arbeit habe ich, nächst Herrn Dr. Löbker, meinem liebenswürdigen Collegen Dieckmann für den Entwurf der beigefügten Zeichnungen öffentlich meinen aufrichtigsten Dank abzustatten.

Literatur.

R. Volkmann: Spontane Epiphysenlösung, im Handb. der allgem. und spec. Chir. von *Pitha* und *Billroth.*

G. Frank: Ueber entzündliche Epiphysenlösung. Inaug. Dissert., Giessen 1861.

H. Demme: Ueber Osteomylitisspontanea diffusa in B. Langenbeck's Archiv für klin. Chirurgie III. 1862.

E. Gurlt: Lehre v. den Knochenbrüchen I. Berlin 1862.

P. Bruns: Lehre v. den Knochenbrüchen. 1886.

C. W. Klose: Ueber Epiphysentrennung in der Prager Vierteljahrsschrift 1858. I. Band.

Chassaignac: Mémoire sur l'ostéomyélite in der Gazette médicale de Paris 1854 und Comptes rendus des séances de l'académie des sciences 1853.

A. v. Brunn: Das Verhältnis der Gelenkkapseln zu den Epiphysen. 1881.

Erklärung der Figurentafel.

Fig. 1.

Resection unterhalb des Trochanter major nach acuter Oesteomyelitis.

Apophyse desselben vollständig abgelöst, Epiphyse in der Lösung begriffen.

a. Sequester des Schenkelhalses.

b. Durchbruchsstelle des Eiters von der Markhöhle des Schaftes unter das Periost.

Fig. 2.

Resection im Schenkelhals nach metastatischer Gelenkvereiterung im Gefolge von Diphtheritis.

Epiphyse vollständig losgelöst.

Lebenslauf.

Ich, *Paul Elbusch*, evangelischer Confession, Sohn des verstorbenen Gastwirtes *Carl Elbusch* und dessen Ehefrau *Louise* geb. *Bartvic*, bin am 24. Januar 1858 zu Greifswald geboren. Meinen Schulunterricht genoss ich auf den Gymnasien zu Anclam und Greifswald, welches letztere ich Ostern 1878 nach einjährigem Besuch der Prima verliess, um in das Polizeifach einzutreten. Vor und nach meiner Militärdienstzeit beim Pomm. Jäg. Bataillon No. 2 vom 1. October 1878 bis ultimo September 1879 war ich als Polizei-Supernumerar beschäftigt, ging aber Ostern 1881 wieder auf die Schulbank zurück und erhielt Michaelis desselben Jahres vom Greifswalder Gymnasium das Zeugnis der Reife. Unter dem Rectorate des Herrn Prof. Dr. *Landois* wurde ich am 21. October 1881 zu Greifswald immatriculiert und vom damaligen Dekan Herrn Geh. Medizinalrat Prof. Dr. *Mosler* in das Album der medizinischen Facultät eingetragen. Am 8. August 1883 bestand ich das tentamen physicum u. am 6. November 1886 das medizinische Staatsexamen. Nach mehrwöchentlicher ärztlicher Vertretung in Gützkow und Greifenhagen und zuletzt $3^1/_2$ monatlicher Vertretung in Blesen in Posen kehrte ich nach Greifswald zurück, um zu promovieren. Das examen rigorosum bestand ich am 21. Mai 1887.

Während meiner Studienzeit besuchte ich die Vorlesungen, Kurse, und Kliniken folgender Herren Professoren und Docenten:

Arndt, *Baumer*, *Baier*, *Baumstark*, *A. Budge*, *J. Budge*, *v. Feilitzsch*, *Gerstaecker*, *Grawitz*, *Grohé*, *Haeckermann*, *Holtz*, *Krabler*,

Landois, *Limpricht*, *Loebker*, *Mosler*, *Mucke*, *Münter*, *Peiper*, *Pernice*, *v. Preuschen*, *Rinne*, *Schirmer*, *Schondorff*, *Schulz*, *Schwanert*, *Sommer*, *Strübing*, *Vogt*.

An der med. Klinik des Herrn Geh. Rat *Mosler* und an der chirurg. Klinik des verstorbenen Herrn Prof. *Vogt* fungierte ich je 1 Monat als Volontärarzt.

Allen diesen meinen hochverehrten Lehrern spreche ich an dieser Stelle meinen besten Dank aus.

Thesen.

I.

Spontane Epiphysenlösungen sind nicht an die acute Osteomyelitis gebunden.

II.

Die prophylactische Beschneidung ist zu verwerfen.

III.

Die Heissrathsche Jodkali-Salbe ist ein empfehlenswerthes Klärungsmittel bei Hornhauttrübungen.

Fig. 1.

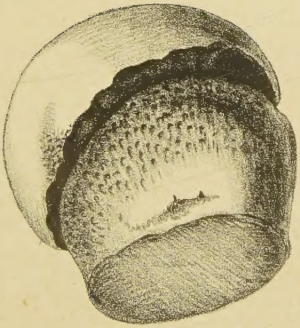

Fig. 2.